

The Role of Licorice and A Period of Exercise Training on Histopathological Changes and Liver Enzymes in Type 2 Diabetic Model Rats

Farah Nameni^{1*}, Mahsa Asgari²

1. Department of Exercise Physiology, Varamin-Pishva Branch, Islamic Azad University, Varamin, Iran

2. Department of Exercise Physiology, Science and Research Branch, Islamic Azad University, Tehran, Iran

Abstract

Background: Diabetes is a complex metabolic disorder characterized by increased blood sugar (hyperglycemia). This increase results from a defect in insulin secretion, resistance to its function, or a combination of both. In type 2 diabetes, blood sugar regulation is disrupted due to decreased cell sensitivity to insulin or reduced secretion from pancreatic beta cells. This disease is a major cause of complications such as liver damage. The purpose of this study was to investigate the effects of licorice plant extract and swimming exercises on histopathological changes and liver enzymes in rats with type 2 diabetes.

Methods: This experimental study was conducted on 55 male Wistar rats, 8 weeks old, with an approximate weight of 200 ± 30 grams. Diabetes was induced by injecting streptozotocin (STZ) at a dose of 55 mg/kg. The animals were randomly divided into five groups: diabetic control, swimming exercise, licorice extract, combined group (swimming exercise + licorice extract), and healthy control. The exercise program included swimming for 8 weeks. Two groups of diabetic rats received licorice extract orally, and two groups participated in the exercise program. After the research period, liver samples were collected for histopathological examinations and measurement of liver enzymes AST, ALT, and ALP. Descriptive statistics used mean and standard deviation, and mean comparisons were analyzed using two-way ANOVA. The Bonferroni post-hoc test was used to determine differences between groups.

Results: The results showed that swimming exercise, licorice extract consumption, and their combination significantly reduced the levels of AST and ALP enzymes ($P < 0.05$). However, no significant effect was observed on ALT enzyme levels. Additionally, groups receiving licorice supplements and swimming exercises showed a notable reduction in liver fibrosis compared to the diabetic control group.

Conclusion: This research provides evidence that both independently and in combination, swimming exercise and licorice extract consumption can help improve liver parameters and reduce diabetes-related damage. These findings suggest that physical activity and herbal interventions like licorice consumption can be considered complementary strategies in diabetes management and its complications, particularly in improving liver function.

Keywords: Swimming Exercise, Licorice extract, Liver enzymes, Histopathological Changes

Please cite this article as:

Nameni F, Asgari M. The role of licorice and a period of exercise training on histopathological changes and liver enzymes in type 2 diabetic model rats. *ijdl*. 2025; 48(3):24-34.

*Corresponding Author: Farah Namani; Email: fa.nameni@iau.ac.ir

Tehran, Pishva County, Nagshe Jahan Town, Islamic Azad University, Varamin Branch - Pishva, Postal Code: 33817-74895. Tel: +989125354053

نقش لیکورایز و یک دوره تمرین ورزشی بر تغییرات هیستوپاتولوژیک و آنزیم های کبدی موش های صحرایی مدل دیابتی نوع دو

فرح نامنی^{۱*}، مهسا عسگری^۲

۱- گروه فیزیولوژی ورزشی، واحد ورامین-پیشوا، دانشگاه آزاد اسلامی، ورامین، ایران

۲- گروه فیزیولوژی ورزشی، واحد علوم و تحقیقات، دانشگاه آزاد اسلامی، تهران، ایران

چکیده

مقدمه: دیابت نوعی اختلال متابولیک پیچیده است که با افزایش قند خون (هیپرگلیسمی) مشخص می‌شود. این افزایش ناشی از نقص در ترشح انسولین، مقاومت به عملکرد آن، یا ترکیبی از هر دو است. در دیابت نوع دو، اختلال در تنظیم قند خون به دلیل کاهش حساسیت سلول‌ها به انسولین یا کاهش ترشح آن از سلول‌های بتای پانکراس رخ می‌دهد. این بیماری یکی از عوامل اصلی بروز عوارضی مانند آسیب‌های کبدی است. هدف از پژوهش حاضر، بررسی اثرات عصاره گیاه لیکورایز (شیرین بیان) و تمرین شنا بر تغییرات هیستوپاتولوژیک و آنزیم‌های کبدی در موش‌های صحرایی مبتلا به دیابت نوع دو بود.

روش‌ها: این مطالعه تجربی بر روی ۵۵ سر موش صحرایی نر ۸ هفته‌ای با وزن تقریبی 200 ± 30 گرم انجام شد. برای القای دیابت، از تزریق استرپتوزوتوسین (STZ) به میزان ۵۵ میلی‌گرم بر کیلوگرم (mg/kg) استفاده شد. حیوانات به‌طور تصادفی به پنج گروه: گروه کنترل دیابتی، گروه تمرین شنا، گروه عصاره لیکورایز، گروه ترکیبی (تمرین شنا + عصاره لیکورایز) و گروه کنترل سالم تقسیم شدند. برنامه تمرینی شامل تمرین شنا به مدت ۸ هفته بود. دو گروه از موش‌های دیابتی عصاره لیکورایز را به‌صورت خوراکی دریافت کردند و دو گروه هم در برنامه تمرینی شرکت داشتند. پس از پایان دوره تحقیق، نمونه‌های کبدی جهت بررسی‌های هیستوپاتولوژیک و اندازه‌گیری آنزیم‌های کبدی AST، ALT و ALP جمع‌آوری شدند. از آزمون‌های میانگین و انحراف استاندارد در بخش آمار توصیفی استفاده شد و مقایسه میانگین‌ها با آزمون تحلیل واریانس دوطرفه تحلیل شدند. برای تعیین تفاوت بین گروه‌ها از آزمون تعقیبی بونفرونی استفاده شد.

یافته‌ها: نتایج نشان داد که تمرین شنا، مصرف عصاره لیکورایز، و ترکیب هر دو به‌طور معناداری موجب کاهش سطح آنزیم‌های AST و ALP شدند ($P < 0.05$) با این حال، بر میزان آنزیم ALT تأثیر معناداری مشاهده نشد. همچنین، گروه‌های دریافت‌کننده مکمل لیکورایز و تمرین شنا نسبت به گروه کنترل دیابتی، کاهش قابل توجهی در میزان فیروز کبدی نشان دادند.

نتیجه‌گیری: این پژوهش شواهدی ارائه می‌کند که نشان می‌دهد تمرین شنا و مصرف عصاره لیکورایز، چه به‌صورت مستقل و چه به‌صورت ترکیبی، می‌تواند به بهبود پارامترهای کبدی و کاهش آسیب‌های ناشی از دیابت کمک کنند. این یافته‌ها حاکی از آن است که فعالیت بدنی و مداخلات گیاهی مانند مصرف لیکورایز می‌توانند به‌عنوان راهکارهای مکمل در مدیریت دیابت و عوارض آن، به‌ویژه در بهبود عملکرد کبد، مورد توجه قرار گیرند.

واژگان کلیدی: تمرین شنا، عصاره لیکورایز، آنزیم‌های کبدی، تغییرات هیستوپاتولوژیک

تاریخ پذیرش: ۱۴۰۳/۱۰/۱۰

تاریخ دریافت: ۱۴۰۳/۰۲/۱۰

به این مقاله، به صورت زیر استناد کنید:

Nameni F, Aasgari M. The role of licorice and a period of exercise training on histopathological changes and liver enzymes in type 2 diabetic model rats. *ijldl*. 2025; 25(1):24-34.

***نویسنده مسئول:** فرح نامنی، آدرس: تهران، شهرستان پیشوا، شهرک نقش جهان، دانشگاه آزاد اسلامی واحد ورامین-پیشوا، گروه تربیت بدنی، کدپستی: ۳۳۸۱۷-۷۴۸۹۵. تلفن: ۰۲۰۳۵۴۰۵۳-۹۸۹۱۲۵. پست الکترونیک: fa.nameni@iau.ac.ir

مقدمه

عدم فعالیت جسمانی یکی از عوامل اصلی در گسترش چاقی، دیابت و بیماری‌های قلبی-عروقی است و تندرستی ارتباط مستقیمی با فعالیت منظم و با شدت متوسط دارد. دیابت اختلالی متابولیک است که با هیپرگلیسمی به دنبال نقص در ترشح انسولین، مقاومت به عمل آن یا هر دو مشخص می‌شود. دیابت نوع یک، ناشی از تخریب اتوایمیون سلول‌های بتای پانکراس و منجر به کمبود انسولین است، درحالی‌که دیابت نوع دو با مقاومت به انسولین و کاهش نسبی سطح انسولین خون تعریف می‌شود [۱]. اهداف درمانی در دیابت شامل کنترل تغذیه، ورزش، دارودرمانی و تحریک انسولین است. کبد نیز اندامی حیاتی در تنظیم فرآیندهای فیزیولوژیک و کنترل متابولیک بدن محسوب می‌شود. آنزیم‌های AST، ALT و ALP نشان‌دهنده عملکرد و نکرور هپاتوسیت‌ها در آسیب کبدی هستند و مطالعات نشان می‌دهند فعالیت بدنی می‌تواند سطح این آنزیم‌ها را تحت تأثیر قرار دهد [۲، ۳].

در سال‌های اخیر، توجه به ترکیبات غذایی و محصولات طبیعی به‌عنوان محافظ کبدی افزایش یافته است. طب سنتی از گیاهان دارویی برای درمان بیماری‌ها استفاده کرده و لیکورایز (عصاره شیرین‌بیان) از جمله این گیاهان است. فعالیت فارماکولوژیک این گیاه شامل اثرات آنتی‌اکسیدانت، مهار آنزیم تیروزیناز، هیپوگلیسمیک، محافظت کبدی و ضدالتهابی است [۴، ۵]. دیابت از بیماری‌های شایع است که موجب تغییر در پروفایل آنزیم‌های کبدی می‌شود. استفاده از روش‌های غیردارویی مانند گیاهان، مکمل‌های غذایی طبیعی و فعالیت بدنی از راهکارهای مؤثر در کاهش عوارض این بیماری محسوب می‌شوند [۶]. مطالعات مختلف نشان داده‌اند که مداخلات مختلف می‌توانند در بهبود شرایط دیابت مؤثر باشند [۷]. به‌عنوان مثال، Rezaei و همکاران کاهش معنی‌دار آنزیم‌های AST و ALP را پس از مصرف عصاره هیدروالکلی سیاه‌دانه گزارش کردند [۸]. Salehi و همکاران اثرات تمرین استقامتی و عصاره استویا بر آنزیم‌های کبدی موش‌های دیابتی را بررسی کرده و تنظیم وزن بدن و بهبود تخریبات کبدی را از نتایج مطالعه خود برشمردند [۹]. Aliari و همکاران نیز نشان دادند که تمرینات هوازی مانند شنا می‌تواند عاملی مؤثر در بهبود شاخص‌های التهابی و استرس اکسیداتیو کلیه در موش‌های صحرایی دیابتی باشد [۱۰]. اما Mohammadi و همکاران (۱۴۰۲) اعلام کرده‌اند ایجاد مداخله دیابت به‌صورت کلی منجر به تغییرنتایج شده

است و مداخله‌ها منجر به تعدیل در بیان برخی ژن‌ها خواهد شد ولی تفاوت بین گروه‌ها قابل بحث است که موجب هم‌سطح سازی بیان ژن با گروه کنترل شده است [۱۱]. همچنین Yoshino و همکاران (۲۰۲۱) به هیپوکالمی اشاره داشته‌اند که یکی از شایع‌ترین عوارض جانبی مصرف شیرین بیان است [۱۲]. علاوه بر این، برخی تحقیقات نشان داده‌اند که شیرین بیان ممکن است با آنزیم‌های کبدی درگیر در متابولیسم تداخل داشته باشد و در نتیجه بر توانایی کبد برای پردازش مؤثر سموم تأثیر بگذارد [۱۳، ۱۴]. با توجه به این که دیابت از شایع‌ترین اختلالات غدد درون‌ریز و از علل مهم مرگ‌ومیر است، می‌تواند منجر به تغییرات در پروفایل آنزیم‌های ALP، AST و ALT شود و زمینه‌ساز بیماری‌های قلبی-عروقی، سکتة و مرگ‌ومیر گردد. لذا هدف از این تحقیق، بررسی تغییرات هیستوپاتولوژی و آنزیم‌های کبدی ALT، ALP، AST در موش‌های صحرایی دیابتی پس از دریافت عصاره لیکورایز و یک دوره تمرین منتخب شنا بود.

روش‌ها

پژوهش حاضر از نوع تجربی با گروه کنترل بود. جامعه آماری شامل کلیه موش‌های صحرایی نر نژاد ویستار بود. نمونه پژوهش شامل ۵۵ سر موش صحرایی ۸ هفته‌ای با وزن $200 \pm$ گرم بود که از مرکز پرورش حیوانات دانشگاه آزاد اسلامی واحد مرودشت تهیه و به‌مدت یک هفته جهت سازگاری با محیط، در شرایط استاندارد نگهداری شدند. شرایط نگهداری شامل چرخه نور ۱۲ ساعت روشنایی (۶ صبح تا ۶ عصر) و ۱۲ ساعت تاریکی، دمای 22 ± 3 درجه سانتی‌گراد و رطوبت نسبی حدود ۵۰ درصد بود. موش‌ها در قفس‌های پلکسی‌گلاس با دسترسی آزاد به آب و غذای پلت نگهداری شدند.

القا دیابت

برای القای دیابت، ۴۴ سر موش صحرایی با تزریق زیرجلدی استرپتوزوسین (محصول شرکت سیگما آلدزیچ) به میزان ۵۵-۶۰ میلی‌گرم بر کیلوگرم بین دو گوش تحت درمان قرار گرفتند. پس از ۷ روز، قند خون موش‌ها با گلوکومتر اندازه‌گیری شد و موش‌هایی با قند خون بالاتر از ۳۰۰ میلی‌گرم بر دسی‌لیتر به‌عنوان مبتلا به دیابت شناخته شدند و به‌طور تصادفی در گروه‌های کنترل دیابتی، تمرین شنا، مکمل

نمونه‌گیری بافت کبد و ارزیابی هیستوپاتولوژیک

پس از آن بافت کبد موش‌های صحرایی نمونه‌برداری و پس از شستشو در سرم فیزیولوژیک در میکروتیوب‌های ۱/۸ حاوی مایع RNAlater (نسبت ۲۰ درصد) برای انجام آزمایش‌های هیستوپاتولوژیک قرار گرفت. ارزیابی پاتولوژیک برای ارزیابی بافت کبد انجام شد. بافت‌های کبد برداشته شدند، با سالی‌ن بافر فسفات سرد (PBS) شسته شدند و به مدت ۲۴ ساعت در فرمول سالی‌ن ۱۰ درصد تثبیت شدند که پس از آن آب‌گیری با افزایش غلظت اتانول، پاک‌سازی با زایلن و جاسازی با پارافین انجام شد. نمونه‌هایی برای مقاطع ۴ میکرومتری از بلوک‌های پارافین تهیه شد. مقاطع با رنگ‌آمیزی هماتوکسیلین و ائوزین رنگ‌آمیزی شدند و با استفاده از میکروسکوپ نوری Olympus با بزرگنمایی ۴۰۰ مورد بررسی قرار گرفتند. تغییرات بافت شناسی توسط پاتولوژیست ناآگاه از نوع عمل و درمان ارزیابی شد.

آنالیز آماری

اطلاعات به دست آمده بر حسب شاخص‌های میانگین و انحراف معیار ثبت شدند. از آزمون شاپیروویلک برای تعیین نرمال بودن داده‌ها و از آزمون لوین برای تعیین تجانس واریانس‌ها استفاده شد. برای مقایسه داده‌های گروه‌ها از روش آماری واریانس دواراه و در صورت تفاوت معنی‌دار بودن از آزمون تعقیبی توکی استفاده شد. کلیه بررسی‌های آماری با استفاده از نرم‌افزار SPSS نسخه ۲۲ انجام گرفت ($P < 0.05$).

یافته‌ها

میانگین و انحراف استاندارد مقادیر آنزیم‌های ALT، AST و ALP در گروه‌های تجربی و کنترل اندازه‌گیری و ثبت شدند (شکل ۱، ۲، ۳). با توجه به نتایج آزمون تحلیل واریانس دو طرفه آنزیم اسپاراتات ترانس‌آمیناز (AST) بین گروه‌ها اختلاف معنی‌داری وجود دارد. نتایج آزمون تعقیبی توکی نشان داد کاهش معنی‌داری در گروه‌های مصرف مکمل و تمرین وجود دارد ($P < 0.05$). به نظر می‌رسد ابتلا به دیابت افزایش معنی‌داری بر آنزیم اسپاراتات ترانس‌آمیناز (AST) داشته است. علاوه بر این هم انجام تمرینات شنا و هم مصرف عصاره لیکورایز و همچنین انجام تمرین شنا به همراه مصرف عصاره لیکورایز کاهش معنی‌داری بر آنزیم اسپاراتات ترانس‌آمیناز (AST) داشته است.

لیکورایز و ترکیب تمرین شنا + لیکورایز تقسیم شدند. همچنین ۱۱ سر موش صحرایی سالم به‌عنوان گروه کنترل سالم برای بررسی اثر دیابت بر متغیرهای پژوهش مورد استفاده قرار گرفتند.

پروتکل تمرینی شنا

برای سازگاری با تمرین شنا، موش‌ها به مدت یک هفته و هر روز ۵ دقیقه در تانک شنای پلاستیکی به ابعاد $150 \times 90 \times 70$ سانتی‌متر قرار گرفتند. تمرین اصلی شامل ۳۰ دقیقه شنای منتخب، سه جلسه در هفته به مدت ۸ هفته بود [۱۵].

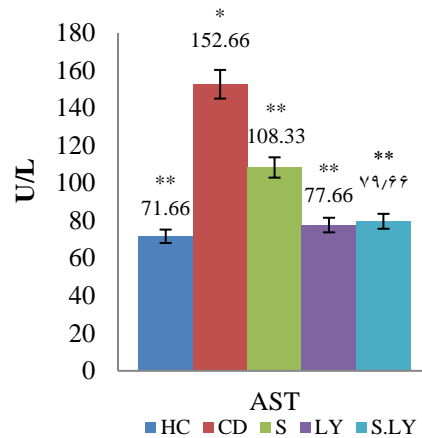
تهیه عصاره لیکورایز

ریشه گیاه شیرین‌بیان از مرکز جهاد کشاورزی مرودشت تهیه شد و اصالت آن مورد تأیید قرار گرفت. ۱۰۰ گرم از پودر ریشه با ۲۰۰ میلی‌لیتر متانول ترکیب و به مدت ۴ روز در دمای محیط نگهداری شد. پس از صاف کردن محلول، عصاره با دستگاه تقطیر خلا تغلیظ شد و در دمای ۳۵ درجه با روتاری خشک و به پودر تبدیل گردید. سپس ۵۰۰ میلی‌گرم از پودر با ۶ سی‌سی نرمال سالی‌ن رقیق و به‌صورت صفاقی به موش‌ها تزریق شد.

خونگیری و سنجش آنزیم‌های کبدی / نمونه‌گیری بافتی

۲۴ ساعت پس از پایان آخرین جلسه تمرین (پس از ۱۰-۱۲ ساعت ناشتا بودن)، موش‌ها با تزریق صفاقی کتامین (۵۰ میلی‌گرم بر کیلوگرم) و زایلوزین (۵ میلی‌گرم بر کیلوگرم) بیهوش شدند و خون از قلب جمع‌آوری شد. آنزیم‌های کبدی ALT، AST و ALP به روش رنگ‌سنجی آنزیمی و بر حسب واحد U/L اندازه‌گیری شدند.

کبد به دلیل نقش حیاتی در تنظیم متابولیسم گلوکز و چربی و حساسیت بالا به آسیب‌های ناشی از دیابت نوع دو انتخاب شده است. دیابت می‌تواند باعث بروز تغییرات پاتولوژیک مانند التهاب، فیروز و استئاتوز کبدی شود. آنزیم‌های کبدی (ALT، AST و ALP) به‌عنوان شاخص‌های مهمی برای ارزیابی آسیب کبدی مورد بررسی قرار می‌گیرند، زیرا افزایش سطح آنها نشان‌دهنده نکروز سلولی یا اختلال عملکرد کبد است. همچنین، لیکورایز با خواص آنتی‌اکسیدانی و تمرین شنا با بهبود حساسیت به انسولین می‌تواند اثرات محافظتی بر کبد داشته باشند که اهمیت مطالعه بر این اندام را دو چندان می‌کند.

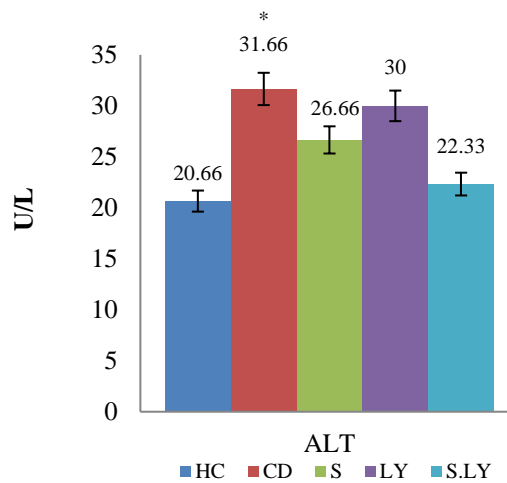


شکل ۱- مقایسه معنی‌داری میانگین آنزیم AST در گروه‌های تجربی و کنترل

*: اختلاف معنی‌دار بین گروه کنترل سالم و سایر گروه‌های دیابتی / **: اختلاف معنی‌دار گروه کنترل دیابتی با گروه سالم و گروه‌های مکمل و تمرین # اختلاف معنی‌دار گروه لیکورایز دیابتی با سایر گروه‌ها / ## اختلاف معنی‌دار گروه شنا+لیکورایز دیابتی با سایر گروه‌ها

دیابت تأثیر معنی‌داری بر آنزیم آلانین آمینوترانسفراز ALT داشته است. اما تمرین شنا، عصاره لیکورایز و همین‌طور تمرین شنا با مصرف عصاره لیکورایز تأثیر معنی‌داری بر آنزیم آلانین آمینوترانسفراز ALT نداشته است.

نتایج آزمون تحلیل واریانس دوطرفه اختلاف معنی‌دار آنزیم آلانین آمینوترانسفراز ALT را بین گروه‌ها نشان داد اما آزمون تعقیبی توکی نشان داد که بین گروه کنترل سالم با گروه کنترل دیابتی کاهش معنی‌دار است. اما بین سایر گروه‌ها اختلاف معنی‌داری مشاهده نشد ($P < 0/05$). به‌نظر می‌رسد که ابتلا به

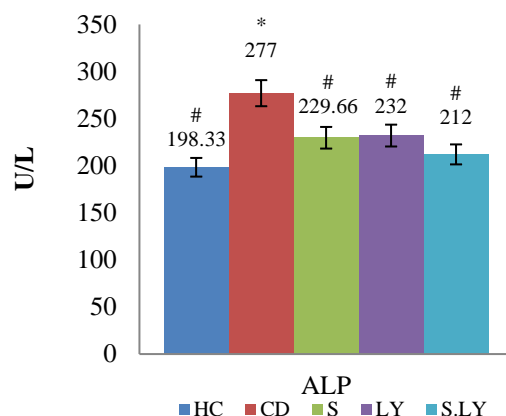


شکل ۲- مقایسه معنی‌داری میانگین آنزیم ALT در گروه‌های تجربی و کنترل

*: اختلاف معنی‌دار بین گروه کنترل سالم و گروه کنترل دیابتی

آنزیم آلکانین فسفاتاز ALP را نشان داده است. علاوه بر این هم انجام تمرینات شنا و هم مصرف عصاره لیکورایز و همچنین انجام تمرین شنا به همراه مصرف عصاره لیکورایز کاهش معنی‌داری بر آنزیم آلکانین فسفاتاز (ALP) نشان می‌دهد.

آزمون تحلیل واریانس دو طرفه آنزیم آلانین آمینوترانسفراز (ALT) بین گروه‌ها اختلاف معنی‌دار را نشان داد. آزمون تعقیبی توکی نشان داد که بین گروه کنترل سالم با گروه کنترل دیابتی کاهش معنی‌داری وجود دارد ($P < 0/05$). بین سایر گروه‌های مکمل و تمرین اختلاف معنی‌داری مشاهده نشد ($P > 0/05$). به‌نظر می‌رسد ابتلا به دیابت افزایش معنی‌داری بر



شکل ۳- مقایسه معنی‌داری میانگین آنزیم ALP در گروه‌های تجربی و کنترل

*: اختلاف معنی‌دار بین گروه کنترل سالم و سایر گروه‌های دیابتی /

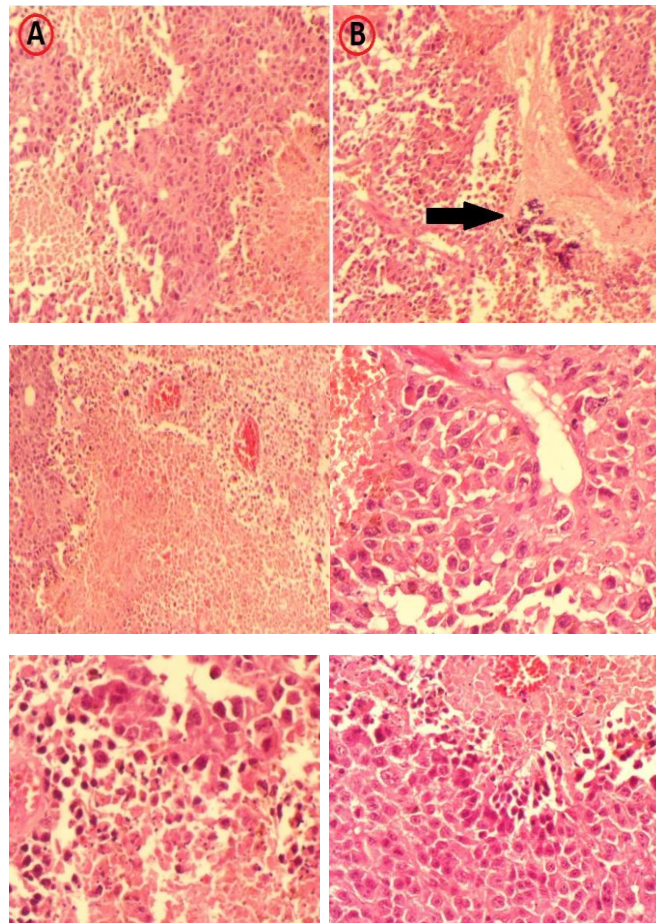
#: اختلاف معنی‌دار گروه کنترل دیابتی با گروه سالم و گروه‌های مکمل و تمرین

بنابراین مصرف عصاره لیکورایز بر تغییرات هیستوپاتولوژیک رت‌های نر دیابتی شده اثرگذار است. همچنین گروه شنای دیابتی درصد سطح فیروز متوسطی را در مقایسه با گروه کنترل و مکمل داشتند و تمرین منتخب شنا بر تغییرات هیستوپاتولوژیک رت‌های نر دیابتی شده اثرگذار بوده است. همچنین گروه شنا+لیکورایز دیابتی درصد سطح فیروز کمتری را در مقایسه با سایر گروه‌ها داشت و یک دوره مصرف عصاره لیکورایز و تمرین منتخب شنا بر تغییرات هیستوپاتولوژیک رت‌های نر دیابتی شده مؤثر بوده است.

نتایج تغییرات هیستوپاتولوژیک بافت کبد نشان می‌دهد می‌دهد (شکل ۴): سطح کلارک از IV تا V متغیر بود که نشان دهنده عمق تهاجم تومور است. زیرگروه هیستوپاتولوژیک ندولار و وجود فیروز نشان دهنده آسیب مزمن کبد و فرآیندهای ترمیم در این موش‌های دیابتی است. درصد سطح فیروز ۵-۳۵ درصد، با فیروز بیشتر در موش‌های کنترل سالم، شنا دیابتی و لیکورایز بود. به‌طور قابل توجهی فیروز بیشتری را نسبت به بقیه نشان دادند. این نشان دهنده تنوع در شدت بیماری کبد در بین موش‌ها است. نرخ میتوز بیش از (۲۰/۱۰) (میدان توان بالا) در همه موش‌ها بود که نشان‌دهنده تکثیر سلولی بالا است که به معنی افزایش تکثیر و بازسازی سلول‌های کبدی است که اغلب با آسیب مزمن کبدی اتفاق می‌افتد. مناطق نکروز با انفیلتراسیون نوتروفیل نشان دهنده مرگ و التهاب مداوم سلول‌های کبدی در این حیوانات است. این تأیید می‌کند که آسیب کبدی به‌طور فعال رخ می‌دهد. فیروز پسروده، تهاجم عروقی، میکروسلول‌های ماهوارهای یا نوروتروپسم در هیچ یک از موش‌ها مشاهده نشد. فقدان فیروز پسروده، تهاجم عروقی، متاستازها و تهاجم عصبی اطمینان بخش است که هیچ‌گونه عارضه اواخر مرحله بیماری مزمن کبدی وجود ندارد. این نشان می‌دهد که تغییرات کبدی هنوز در مرحله اولیه یا متوسط هستند. موش‌های گروه شنا+لیکورایز دیابتی به نسبت گروه‌های دیگر به میزان کمتری (به‌طور میانگین حدود ۵ تا ۱۰ درصد) دچار فیروز شده‌اند. به‌نظر می‌رسد گروه‌های مکمل درصد کمتری از سطح فیروز (۲۰-۱۵ درصد) را در مقایسه با موش‌های کنترل دیابتی (۳۵-۳۰ درصد) نشان دادند.

جدول ۱- نتایج تغییرات هیستوپاتولوژیک بافت کبد

شماره مورد	زیرگونه آسیب شناسی بافتی	سطح کلارک	درصد ناحیه فیروز	نرخ میتوز	فیروز برگشتی	لنفوسیت های نفوذکننده تومور	تهاجم عروقی	میکروماهواره ها نوروتروپیسیم	دیدن
کنترل سالم ۱	نوع ندولار	۴	٪۸	HPF ۱۰/۲۰ <	دیدن نشد	دیدن نشد	دیدن نشد	دیدن نشد	دیدن نشد
کنترل سالم ۲	نوع ندولار	۴	٪۴	HPF ۱۰/۲۰ <	دیدن نشد	دیدن نشد	دیدن نشد	دیدن نشد	دیدن نشد
کنترل دیابتی ۱	نوع ندولار	۵	٪۳۵	HPF ۱۰/۲۰ <	دیدن نشد	دیدن نشد	دیدن نشد	دیدن نشد	دیدن نشد
کنترل دیابتی ۲	نوع ندولار	۵	٪۳۰	HPF ۱۰/۲۰ <	دیدن نشد	دیدن نشد	دیدن نشد	دیدن نشد	دیدن نشد
شنا ۱	نوع ندولار	۴	٪۲۰	HPF ۱۰/۲۰ <	دیدن نشد	دیدن نشد	دیدن نشد	دیدن نشد	دیدن نشد
شنا ۲	نوع ندولار	۵	٪۳۰	HPF ۱۰/۲۰ <	دیدن نشد	دیدن نشد	دیدن نشد	دیدن نشد	دیدن نشد
لیکورایز ۱	نوع ندولار	۵	٪۲۰	HPF ۱۰/۲۰ <	دیدن نشد	دیدن نشد	دیدن نشد	دیدن نشد	دیدن نشد
لیکورایز ۲	نوع ندولار	۴	٪۱۵	HPF ۱۰/۲۰ <	دیدن نشد	دیدن نشد	دیدن نشد	دیدن نشد	دیدن نشد
شنا + لیکورایز ۱	نوع ندولار	۵	٪۱۰	HPF ۱۰/۲۰ <	دیدن نشد	دیدن نشد	دیدن نشد	دیدن نشد	دیدن نشد
شنا + لیکورایز ۲	نوع ندولار	۴	٪۵	HPF ۱۰/۲۰ <	دیدن نشد	دیدن نشد	دیدن نشد	دیدن نشد	دیدن نشد



شکل ۴- تغییرات هیستوپاتولوژیک در کبد موش های صحرایی مدل دیابتی

A- کبدی که سلول های کبدی را طبیعی نشان می دهد B- کبد که چندین نواحی کانونی نکروز سلولی کبد را با نوروفیل ها (فلش) نشان می دهد (H&EX ۴۰۰) (هماتوکسیلین و اتوزین)

بحث

نتایج تحقیق نشان داد که تمرین و تمرین با عصاره لیکورایز موجب کاهش معنی‌داری در آنزیم‌های AST و ALP شد، اما بر آنزیم‌های ALT اثر معنی‌داری مشاهده نشد. ورزش شنا با کاهش تجمع چربی و التهاب سلول‌های کبدی، افزایش اکسیداسیون چربی و کاهش مقاومت به انسولین باعث کاهش AST و استئاتوز کبدی شده است. یافته‌های Merino و همکاران (۲۰۰۵) نیز این نتایج را تأیید کرده است [۱۶]. همچنین ورزش باعث بهبود بازسازی و رشد سلول‌های کبدی، ایجاد بیوزنز میتوکندری و چرخش در بافت کبد شده است [۱۷]. عملکرد تقویت شده میتوکندری به سلول‌های کبد کمک می‌کند تا استرس و آسیب متابولیک را بهتر تحمل کنند در همین راستا به‌طور مستقیم غشاهای سلولی از طریق اثرات آنتی‌اکسیدانی تثبیت شده‌اند و آزادسازی AST سیتوزولی در خون کمتر می‌شود. به‌نظر می‌رسد که تمرین شنا باعث تحریک بازسازی بافت کبد از طریق میوکین‌های آزاد شده در طول ورزش شده باشد و تعدیل فاکتورهای رشد مانند HGF باعث بازسازی سلول‌های کبدی و کاهش فیروز در پی دارد [۱۸]. اما Lee و همکاران (۲۰۱۲) نتایج متفاوتی داشته‌اند و در تحقیق آنان تمرین مقاومتی باعث کاهش حساسیت به انسولین نشد و سطح سرمی آنزیم کبدی AST نیز در گروه‌ها بدون تغییر باقی ماند [۱۹]. Akbarpour و همکاران (۱۴۰۱) هم نشان دادند که تفاوت معنی‌داری در میزان سرمی آنزیم‌های AST و ALP پس از تمرین مقاومتی و تمرین تی آر ایکس وجود نداشت [۲۰]. اما تمرین هوازی سطوح پلاسمایی ALP را در تمرین هوازی نسبت به گروه کنترل به‌طور معنی‌داری کاهش داده است [۲۱]. همچنین تمرینات استقامتی و غیر استقامتی در زنان چاق، تأثیر کمی بر سطوح پلاسمایی آلکالین فسفاتاز داشته است [۲۲]. Ekun (۲۰۱۷) پس از بازی فوتبال نوجوانان افزایش سطح سرمی آلکالین فسفاتاز را مشاهده کرد. لذا تمرین توانسته بود سطوح سرمی ALP را تغییر دهد و بهبود بخشد ولی سطوح آنزیم آلانین آمینوترانسفراز (ALT) تغییر معنی‌داری نداشت. دلیل احتمالی ناهماهنگی نتایج ممکن است به شدت و مدت تمرین مربوط باشد [۲۳]. یافته‌های برخی مطالعات در مورد آنزیم AST با نتایج تحقیق حاضر

همسو و در رابطه با آنزیم ALT ناهمسو است [۲۴، ۲۵]. گزارشات نشان می‌دهد تیمار خوراکی عصاره گیاه شیرین بیان به‌صورت معنی‌داری فعالیت ALT و AST را در سرم موش‌های دیابتی کاهش داد ولی در موش‌های سالم تغییر معنی‌داری ایجاد نکرد [۷]. Moghadamnia و همکاران (۲۰۱۷) نیز با بررسی مقایسه اثرات حفاظتی مکمل امگا ۳ روغن ماهی و عصاره آبی ریشه شیرین بیان بر سطوح آنزیم‌های کبدی القا شده توسط تیواستامید در موش صحرایی نر اعلام کردند سطوح سرمی AST و ALP در تمام گروه‌های تجربی در مقایسه با گروه دریافت‌کننده تیواستامید تغییر معنی‌داری نداشته است [۲۶]. بررسی ۶۰ بیمار دیابتی، هم نشان داد، مصرف روزانه گلیسیریزین خوراکی به‌مدت ۳ ماه به‌طور قابل توجهی سطوح سرمی آلانین آمینوترانسفراز، اسپاراتات آمینوترانسفراز و آلکالین فسفاتاز را در مقایسه با گروه شاهد پلاسیبو کاهش داد. در رابطه با آنزیم AST و ALP نتایج مشابه بود و در رابطه با آنزیم ALT نتایج متفاوت گزارش شد [۲۷]. تناقض در نتایج می‌تواند به نوع نمونه‌های تحقیق ارتباط داشته باشد (نمونه‌های حیوانی در مقابل انسان). نوع پروتکل تمرینی نیز از دلایل اصلی اختلاف نتایج است. هم عدم اثربخشی تمرینات ورزشی بر آنزیم ALT را هم در برخی مطالعات دیگر مشاهده شده است [۲۸، ۲۹، ۳۰]. البته خواص ضد التهابی، آنتی‌اکسیدانی و تعدیل‌کننده ایمنی گلیسیریزین با کاهش استرس اکسیداتیو و تثبیت غشاهای کبدی، آزادسازی آنزیم‌های کبدی را ممکن است سرکوب کرده باشد [۳۰]. همچنین حساسیت به انسولین و کنترل قند خون را بهبود می‌بخشد، که به تسکین آسیب کبدی ناشی از سمیت گلوکوت در دیابت کمک کرده است [۲۷]. سازگار احتمالی دیگر مهار سیگنالینگ NF- κ B توسط گلیسیریزین و سرکوب تنظیم مثبت مسیرهای آنتی‌اکسیدانی Nrf۲ است که نشأت آنزیم‌ها و بازسازی را تسهیل کرده است [۳۰]. همچنین گلیسیریزین موجود در لیکورایز با فعال کردن AMPK، اتوفژی را تحریک می‌کند، که پاکسازی میتوکندری‌های ناکارآمد و پروتئین‌های ناسالم در سلول‌های کبدی تحت فشار را افزایش می‌دهد [۳۰]. گلیسیریزین حساسیت انسولین و کنترل گلیسمی را از طریق فعال‌سازی مسیر PI3K/Akt بهبود می‌بخشد و آسیب‌های ناشی از سمیت گلوکوتوکسیک را

نتیجه گیری

این مطالعه شواهدی را ارائه می‌کند که نشان می‌دهد ورزش شنا و مکمل عصاره لیکورایز، هم به صورت جداگانه و هم با هم، می‌تواند پارامترهای کبدی و آسیب‌شناسی مرتبط با دیابت را در موش‌ها بهبود بخشد. سازکارها احتمالاً شامل اقدامات آنتی‌اکسیدانی، ضد التهابی و متابولیک هستند. توصیه می‌شود افراد مبتلا به دیابت با رعایت موارد پزشکی به انجام تمرینات و مصرف عصاره لیکورایز با دوز مناسب پردازند. تحقیقات بیشتر برای ایجاد پروتکل‌های بهینه برای ورزش و لیکورایز برای محافظت در برابر توسعه و پیشرفت بیماری کبدی دیابتی در محیط‌های بالینی ضروری است.

تعارض منافع

در این پژوهش هیچگونه تضاد منافی برای نویسندگان وجود ندارد.

سپاسگزاری

بدین وسیله از تمامی همکاران گرامی در بخش آسیب‌شناسی، کارشناسان محترم آزمایشگاه و از مسئولان فنی و پشتیبانی معاونت پژوهش دانشگاه صمیمانه قدردانی می‌شود.

کاهش می‌دهد. گلیسریریزین همچنین ممکن است اثرات تثبیت کننده مستقیم غشاء را با ادغام در دو لایه لیپیدی داشته باشد [۲۷]. لیکورایز AMPK را فعال کرده است که اکسیداسیون اسیدهای چرب را بهبود و تجمع چربی کبد و مقاومت به انسولین را کاهش داده و فعالیت PPAR- γ و دفاع آنتی‌اکسیدانی در سلول‌های کبدی تعدیل و تنظیم شده است [۳۱]. تغییرات هیستوپاتولوژیک بافت کبد نشان داد، گروه‌های مکمل درصد کمتری از سطح فیروز (۱۵-۲۰ درصد) را در مقایسه با موش‌های کنترل دیابتی (۳۵-۳۰ درصد) نشان دادند. همچنین گروه‌های دیابتی درصد سطح فیروز متوسطی را در مقایسه با گروه کنترل و مکمل داشتند. Ghanbari-Niaki و همکاران (۲۰۱۹) تأثیر شنای استقامتی بر هیستوپاتولوژی کبد در موش‌های دیابتی را بررسی کردند و دریافتند شنا نفوذ سلول‌های التهابی، نکروز و ناهنجاری‌های ساختاری را در مقایسه با گروه کنترل دیابتی کم‌ترک کاهش می‌دهد. همچنین کاهش رسوب کلاژن و فیروز و آسیب ساختاری کبد از دیگر آثار تمرین ورزشی است [۳۲]. کاهش فیروز کبدی پیشرفته و تجمع فیبر کلاژن از طریق اثرات ضد التهابی، آنتی‌اکسیدانی و متابولیک ایجاد شده است [۳۳]. Teoman و همکاران (۲۰۱۹) هم کاهش معنی‌داری استئاتوز (کبد چرب) را در مقایسه با گروه شاهد بی‌تحرك براساس رنگ‌آمیزی بافت کبد نشان دادند [۳۴]. شنا همچنین نفوذ سلول‌های التهابی را کاهش داد. محققان به این نتیجه رسیدند که ورزش منظم شنا می‌تواند از ابتلا به بیماری کبد چرب غیر الکلی مرتبط با دیابت محافظت کند و التهاب و استرس اکسیداتیو را بهبود می‌بخشد [۳۲]. بهبود هموستاز گلوکز و حساسیت به انسولین، کاهش سمیت گلوکوتوکسیسیته و لیپوتوکسیسیته، حفظ کنترل قند خون، کاهش تشکیل محصول نهایی گلیکوزیشن پیشرفته (AGE) هم گزارش شده است [۳۵]. تقویت اتوفاژی کبدی و تجزیه و بازیافت پروتئین‌ها و اندامک‌های آسیب دیده، کاهش آپوپتوز نیز مشاهده شده است [۳۶]. Amirshahrokhی و Khalili (۲۰۲۱) هم گزارش داده‌اند لیکورایز رسوب کلاژن را کاهش و از پیشرفت فیروز کبدی جلوگیری می‌کند [۳۷]. البته شواهدی وجود دارد که لیکورایز از طریق تنظیم مسیرهای فاکتور رشد مانند HGF/c-Met، تکثیر سلول‌های کبد و بازسازی بافت را به دنبال آسیب افزایش می‌دهد [۳۸].

References

- Sarlak Z, Eidi A, Ghorbanzadeh, et al. The effect of sodium butyrate and aerobic exercise with treadmill, alone or in combination, on body weight and weight and glycemic parameters in diabetic rats with high-fat streptozotocin diet. *Studies in Medical Sciences*. 2023; 34(6):338-352.
- Moslemi S, Parsai Mehr M, Ahmadi H, et al. The effect of probiotic *Lactobacillus plantarum* Ktbs2 strain on total serum oxidant and antioxidant capacity, oxidative stress index and some biochemical parameters in diabetic rats. *Iranian Veterinary Journal Shahid Chamran University of Ahvaz*. 2019; 16(3):105-94.
- Kazemi Nasab F, Shujaei M, Khalafi M. The effect of exercise training on liver enzymes and liver fat content in adults with non-alcoholic fatty liver disease: a systematic review and meta-analysis. *Iranian Journal of Diabetes and Lipid*. 2022; 22(6): 342-360.
- Bagheri L, Faramarzi M, Hemati farsani Z, et al. Comparison of the Effect of a Course of Resistance and Endurance Training with Ursolic Acid Consumption on the Levels of Fetoin-A and B in the Liver Tissue of Elderly Male Diabetic Rats. *ijld* 2024; 23(6):398-408.
- Kalvandi R, Rajabi M, Kahramfar Z, et al. Investigation of the Effect of Artichoke (*Cynara Scolymus* L.) on Characteristics of the Fatty Liver. *Cmja*. 2020; 10(2):134-147.
- Rezaian Garagozlou N, Sadat Shandiz SA, Baghbani Arani F. Anticancer effects of aqueous and alcoholic extracts of licorice root on liver cancer cell line (HepG2). *Medical Journal of Tabriz University of Medical Sciences and Healthcare Services*. 2016; 40(2):40-49.
- Sharifi Soltani M, Eidi A, Haeri Rouhani SA. Anti-Inflammatory Effect of Glycyrrhiza glabra Ethanolic Extract in Adult Male NMRI Mice. *Animal Physiology and Development Quarterly Serial*. 2016; 42(11):97, 15-25.
- Rezaei S, Taghilou A, Aftabi H, et al. Investigating the effect of St. John's wort and borage plants and their combination on non-alcoholic fatty liver of rats. *Research in medicine*. 2022; 46(2):57-67.
- Salehi M, Shahanipour K, Monajemi R, et al. Comparative effects of ginseng extract and green tea with pomeol bruler on C-reactive protein and liver enzymes of rats fed a high-fat diet. *J Gorgan Univ Med Sci*. 2022; 24 (2): 19-23.
- Aliari N, Vahdatpour T, Karmi Benari A. The effects of swimming training on inflammatory factors and oxidative stress of kidneys in female diabetic and ovariectomized rats. *Applied Sports Physiology Research Journal*. 2019; 16(31):89-103.
- Mohammadi J, Ebadi Ghahremani M, Nameni F. Investigation of the effects of a period of exercise and licorice extract supplementation on ERK of the heart of diabetic male rats. 2023. *Second International Conference on Sports Sciences, Physical Education and Strategic Management in Sports*. Number of pages: 6.
- Yoshino T, Shimada S, Homma M, Makino T, Mimura M, Watanabe K. Clinical Risk Factors of Licorice-Induced Pseudoaldosteronism Based on Glycyrrhizin-Metabolite Concentrations: A Narrative Review. *Front Nutr*. 2021; 8:719197.
- Huo HZ, Wang B, Liang YK, Bao YY, Gu Y. Hepatoprotective and Antioxidant Effects of Licorice Extract against CCl4-Induced Oxidative Damage in Rats. *International Journal of Molecular Sciences*. 2011; 12(10):6529-6543.
- Popoviciu MS, Paduraru L, Nutas RM, et al. Diabetes Mellitus Secondary to Endocrine Diseases: An Update of Diagnostic and Treatment Particularities. *Int J Mol Sci*. 2023; 24(16):12676.
- Asi Shirazi I, Hosseini Seyed A, Ki Khosravi F. Interactive hypoglycemic effects of aqueous saffron extract and swimming exercise in streptozotocin-treated diabetic rats. *Sabzevar University of Medical Sciences*. 2016; 24(4):273-279.
- Merino DG, Drogou C, Chennaoui M, et al. Effects of combined stress during intense training on cellular immunity, hormones and respiratory infections. *Neuroimmunomodulation*. 2005; 12(3): 164-172.
- Banfi G, Colombini A, Lombardi G, et al. Metabolic markers in sports medicine. *Advances in Clinical Chemistry*. 2012; (56):1-54.
- Oliveira CAM, Paiva MQ, Mota CAA, et al. Aerobic exercise training and pharmacological therapies for skeletal myopathy in rats with diabetic neuropathy. *Experimental Diabetes Research*. 2013.
- Lee S, Bacha F, Hannon T, et al. Effects of aerobic versus resistance exercise without caloric restriction on abdominal fat, intrahepatic lipid, and insulin sensitivity in obese adolescent boys: a randomized, controlled trial. *Diabetes*. 2012; 61(11):2787-95.
- Akbarpour M, Aghajani Z. Comparison of the effect of TRX and traditional resistance training on serum levels of some liver enzymes in inactive women. *Journal of Sport and Exercise Physiology*. 2022; 15(2):20-8.
- Tartibian B, Motabsae N, Tolouei-Azar J. The influence of nine-week intensive aerobic exercises, calcium and vitamin D supplementation on the metabolic response of bone formation biomarkers. *Zahedan Journal of Research in Medical Sciences*. 2013; 15(2).
- Skrypnik D, Ratajczak M, Karolkiewicz J, et al. Effects of endurance and endurance-strength exercise on biochemical parameters of liver function in women with abdominal obesity. *Biomedicine & Pharmacotherapy*. 2016; 80: 1-7.
- Ekun OA, Emiabata AF, Abiodun OC, et al. Effects of football sporting activity on renal and liver functions among young undergraduate students of a Nigerian tertiary institution. *BMJ open sport & exercise medicine*. 2017; 3(1):e000223.
- Hajiaghahmohammadi AA, Ziaee A, Samimi R. The efficacy of licorice root extract in decreasing transaminase activities in non-alcoholic fatty liver disease: A randomized controlled clinical trial. *Phytotherapy research*. 2012; 26(9):1381-4.
- Rostamizadeh P, Mazloom Z. The effect of licorice and probiotics on nonalcoholic fatty liver disease (NAFLD): A systematic review. *International Journal of Nutrition Sciences*. 2019; 4(4):163-9.
- Moghadamnia D, moghadamnia D, Mokhtari M, et al. Protective effects of fish oil omega3 supplements and aqueous extract of *Glycyrrhiza glabra* root against changes of liver enzymes levels induced by

- thioacetamide in male rats. *Medical science*. 2017; 27(3):171-177.
27. Fu M, Liu W, Liu J, et al. Glycyrrhizin ameliorates insulin resistance and hyperandrogenism in a rat model of polycystic ovary syndrome. *Biomedicine & Pharmacotherapy*. 2018;107: 792-797.
 28. Jowhari A, Daryanoosh F, Koushkie Jahromi M, et al. Effect of High-intensity Intermittent Swimming Training on peroxisome proliferator-activated receptors- α and Liver Enzymes in Non-alcoholic Steatohepatitis Male Rats. *JSSU*. 2023; 30 (10):6034-6051
 29. Batatinha HA, Lima EA, Teixeira AA, et al. Association between aerobic exercise and rosiglitazone avoided the NAFLD and liver inflammation exacerbated in PPAR- α knockout mice. *Journal of cellular physiology*. 2017; 232(5):1008-19.
 30. Wang J, Qiao X, Li R, et al. Glycyrrhizic acid pretreatment prevents sepsis-induced liver injury by enhancing autophagy. *Bioscience Reports*. 2018; 38(6).
 31. Honda M, Orii M, Kobayashi M, et al. Glabridin, an isoflavan from licorice root, improves insulin resistance and inflammation in obesity and nonalcoholic fatty liver disease. *IUBMB Life*. 2017; 69(4):263-270.
 32. Ghanbari-Niaki A, Rahmati-Ahmadabadi M, Hedayati M. Swim training ameliorates liver damage associated with type 2 diabetes mellitus in rats. *Biochemistry and Cell Biology*. 2019; 97(1):95-99.
 33. Mucha P, Skoczyńska A, Małecka M, et al. Overview of the Antioxidant and Anti-Inflammatory Activities of Selected Plant Compounds and Their Metal Ions Complexes. *Molecules*. 2021; 26(16):4886.
 34. Teoman N, Özdemir A, Taşdemir E. The effect of exercise on fatty liver in diabetic obese rats: Biochemical and histopathological evaluation. *The Journal of Sports Medicine and Physical Fitness*. 2019; 59(12):2077-2084.
 35. Pereira SS, Alves GP, Pereira RS, et al. Aerobic exercise protects the liver from fibrosis in mice fed a high-fat diet. *Lipids in Health and Disease*. 2015; 14:90.
 36. Ding WX, Zhang W, Li M, et al. Autophagy reduces acute ethanol-induced hepatotoxicity and steatosis in mice. *Gastroenterology*. 2010; 139(5):1740-1752.
 37. Amirshahrokhi K, Khalili AR. Glycyrrhiza glabra extract ameliorates liver injury in diabetic rats through suppression of inflammation and oxidative stress. *Pharmaceutical Sciences*. 2021; 27(2), 104-110.
 38. Wang G, Wang J, Xie H, et al. Glycyrrhizin protects against concanavalin A-induced liver injury through a hepatoprotective and immunomodulatory dual effect. *Biomedicine & Pharmacotherapy*. 2020; 128:110342.